Տակոցուբո կարդիոմիոպաթիա տարեց կնոջ մոտ. կլինիկական դեպքի նկարագրություն

Աստվածատրյան Տ.Ռ.,[1,2] Սարգսյան Ս.Հ.,[2,*] Հովհաննիսյան Տ.Գ.,[3] Քալանթարյան Վ.Ա.,[1,2] Ուստյան Գ.Հ.[1]

[1]Առողջապահության ազգային ինստիտուտի սրտաբանության ամբիոն, Երևան, Հայաստան
[2]Անհետաձգելի սրտաբանության բաժանմունք, Շենգավիթ ԲԿ, Երևան, Հայաստան
[3]Միքայելյան համալսարանական հիվանդանոցի թերապիայի բաժանմունք, Երևանի պետական բժշկական համալսարանի ներքին հիվանդությունների պրոպեդևտիկայի ամբիոն, Երևան, Հայաստան

ԱՄՓՈՓԱԳԻՐ

Տակոցուբո կարդիոմիոպաթիան հազվադեպ հանդիպող ոչ իշեմիկ հիվանդություն է (ընդհանուր բնակչության 1-2%), որը հանդիպում է միջին տարիքի կանանց մոտ: Համախտանիշը բնորոշվում է սթրեսային գործոնների հետևանքով ձախ փորոքի կծկողականության կտրուկ անկումով, սրտային մարկերների բարձրացումով և հաճախ բերում է սուր սրտային անբավարարության զարգացման, կյանքին վտանգ սպառնացող առիթմիաների, չի բացառվում սրտամկանի պատռվածք: Էխո ՍԳ պատկերը բնորոշվում է գագաթնային սեգմենտների ակինեզ/դիսկինեզով և բազալ սեգմենտների հիպերկինեզով: Տվյալ հոդվածում նկարագրված է 68 տարեկան կնոջ մոտ տակոցուբո կարդիոմիոպաթիայի զարգացման դեպք, որի հավանական պատճառ է հանդիսացել COVID-19 համավարակի հարուցած տևական սթրեսը: Օպտիմալ դեղորայքային թերապիայի ֆոնին դիտվել է ձախ փորոքի կծկողական ֆունկցիայի ամբողջական բարելավում:

Հիմնաբառեր. *տակոցուբո կարդիոմիոպաթիա, էլեկտրասրտագրություն, էխոկարդիոգրաֆիա, կորոնարոգրաֆիա, COVID-19*

ՆԵՐԱԾՈՒԹՅՈՒՆ

Տակոցուբո կարդիոմիոպաթիան հազվադեպ հանդիպող ոչ իշեմիկ հիվանդություն է, որն առավելապես հանդիպում է միջին տարիքի կանանց մոտ: Համախտանիշը բնորոշվում է ուժեղ սթրեսային գործոնների հետևանքով ձախ փորոքի կծկողականության կտրուկ անկումով [1]: Էխոսրտագրության (ԷխոՍԳ) պատկերին առավելապես բնորոշ է գագաթային սեգմենտների ակինեզ և բազալ սեգմենտների հիպերկինեզ: Տակոցուբո կարդիոմիոպաթիայի առաջացման պաթոգենետիկ մեխանիզմները դեռևս պարզաբանված չեն: Տարածվածությունը կազմում է ընդհանուր բնակչության 1-2% [2,3]: Տակոցուբո կարդիոմիպաթիան նաև անվանվում է սթրես ինդուկցված կարդիոմիոպաթիա կամ «կոտրված սրտի» համախտանիշ [4]: Ախտանիշները հաճախ նման են սուր կորոնար համախտանիշի: Հիվանդությունն ուղեկցվում է սրտային մարկերների բարձրացումով և հաճախ հանգեցնում սուր սրտային անբավարարության զարգացման: Կարող են դիտվել կյանքին վտանգ սպառնացող առիթմիաներ, հազվադեպ կարող է հանգեցնել նաև սրտամկանի պատռվածքի: Կարդիոմիոպաթիայի ադեկվատ բուժման արդյունքում հաճախ նկատվում է ձախ փորոքի կծկողական ֆունկցիայի լիարժեք վերականգնում:

* Կոնտակտային հեղինակ. Սերգեյ Սարգսյան: Անհետաձգելի սրտաբանության բաժանմունք, Շենգավիթ ԲԿ, Երևան, Հայաստան: Էլ-փոստ. seriy.91@mail.ru
DOI:10.54235/27382737-2021.1.1-64. Published online: 21 September 2021

ԿԼԻՆԻԿԱԿԱՆ ԴԵՊՔԻ ՆԿԱՐԱԳՐՈՒԹՅՈՒՆ

Տվյալ հոդվածում նկարագրված է 68 տարեկան կնոջ մոտ տակոցուբո կարդիոմիոպաթիայի զարգացման դեպք, որի հավանական պատճառը COVID-19-ի հարուցած տևական սթրեսն է:

Պացիենտ՝ ծնված 18.10.52թ., կին, 13.07.20թ. դիմել է «Շենգավիթ» բժշկական կենտրոն (ԲԿ)՝ կրծքավանդակում սեղմող բնույթի ցավի կապակցությամբ, որն ուղեկցվել է սառը քրտինքով: Ցավը տևել է մոտ 1 ժամ, հիվանդանոց դիմելու պահին սիմպտոմատիկան պահպանվել է:

Պացիենտն անամնեզում նշում է զարկերակային հիպերտենզիա, ստորին վերջույթների փղախտ, բրոնխիալ ասթմա, ճարպակալում 3-րդ աստիճանի: Շաքարային դիաբետ և դեղորայքային ալերգիա չի նշում, չի ծխում: Պացիենտը նշում է արտահայտված վախի առկայություն՝ կապված COVID-19-ի հետ, վերջին օրերին պահել է խիստ կարանտինային ռեժիմ, հարազատների խոսքով ենթարկվել է տևական սթրեսի: Ընդունվելիս. զարկերակային ճնշումը՝ 180/90 մմ ս.ս., սրտի կծկումների հաճախականությունը՝ 100 զ/ր, SaO2՝ 92%: Մյուս օբյեկտիվ տվյալներն ընդունման պահին և դինամիկայում ներկայացված են Աղյուսակ 1-ում:

Աղյուսակ 1. Օբյեկտիվ տվյալներ

Հետազոտություն	Նախքան բուժումը	Դինամիկայում
Էլեկտրասրտագրություն	**13.07.2020թ.** Սինուսային ռիթմ 100 զ/ր, ՍԷԱ ձախ թեքումով, ST էլևացիա I, aVL և V4-V6 արտածումներում, ST դեպրեսիա III և AVF արտածումներում	**15.07.2020թ.** Սինուսային ռիթմ 65 զ/ր, ՍԷԱ ձախ թեքումով, -T ատամիկ I, II, aVL և V2-V6 արտածումներում
Էխոսրտագրություն	**14.07.2020թ.** ՁՓ-ի հիպերտրոֆիա և ասիմետրիկ դիլատացիա (գագաթի շրջանում 5,9 սմ): Աորտան վերել հատվածում լայնացած չէ: ՁՓ-ի միջին կծկողականությունը՝ 35%: Բոլոր բազալ սեգմենտների հիպերկինեզ, բոլոր գագաթային սեգմենտների ակինեզ: ԱՓ-ի կծկողականությունը պահպանված է: ՄՀ՝ II° (երկու հոսքով), ԱՀ՝ I°, ՏՀ՝ III°, ԹՀ II°, Pgma՝x 54 մմ ս.ս.: Աո՝ 2,7 սմ, ՁՆ՝ 3,7 սմ, ՁՓՎՁԴ՝ 5,2 սմ, ՄՊՀ՝ 1,3 սմ:	**31.07.2020թ.** ՁՓ-ի հիպերտրոֆիա առանց խոռոչի դիլատացիայի: Աորտան վերել հատվածում լայնացած չէ: ՁՓ-ի կծկողականությունը բարձր է, ասիներգիայի օջախներ չեն հայտնաբերվել: ԱՖ՝ 50-55%: ԱՓ-ի կծկողականությունը պահպանված է: ՄՀ՝ II° (երկու հոսքով), ԱՀ՝ I°, ՏՀ՝ I°, ԹՀ չի հայտնաբերվել: Աո՝ 2,7 սմ, ՁՆ՝ 3,6 սմ, ՁՓՎՁԴ՝ 5,0 սմ, ՄՊՀ՝ 1,3 սմ
Արյան քննության արդյունքներ	**13.07.2020թ.** Տրոպոնին HS 374 պգ/մլ Էրիթրոցիտներ 4,57×1012/լ Հեմոգլոբին 12,3 գ/դլ Հեմատոկրիտ 37,3% ԷՆԱ 25 մմ/ժ Թրոմբոցիտներ 312×109/լ Լեյկոցիտներ 13,6×109/լ PT 14,9 վ iPT 77,2% ՄՆՀ 1,2 Ֆիբրինոգեն 444 մգ/դլ Գլյուկոզ 5,1 մմոլ/լ Կրեատինին 70 մմոլ/լ Միզանյութ 7,2 մմոլ/լ Na 103,1 մմոլ/լ K 4,5 մմոլ/լ CL 103,1 մմոլ/լ Anti-HCV՝ բացասական	**14.07.2020թ.** Կրեատինին 75 մմոլ/լ Միզանյութ 6,2 մմոլ/լ Na 146 մմոլ/լ K 4,9 մմոլ/լ Cl 107,6 մմոլ/լ **17.07.2020թ.** Տրոպոնին HS 495պգ/մլ Կրեատինին 75 մմոլ/լ Միզանյութ 6,2 մմոլ/լ Na 146 մմոլ/լ K 4,9 մմոլ/լ Cl 107,6 մմոլ/լ ՆՆՈՒՊ (NT-Pro BNP) 6651 պգ/մլ

Հապավումներ. ԱՀ՝ աորտալ հետհոսք, **Աո՝** աորտա, **ԱՖ՝** արտամղման ֆրակցիա, **ԹՀ՝** թոքային հիպերտենզիա, **ՁՆ՝** ձախ նախասիրտ, **ՁՓ՝** ձախ փորոք, **ՁՓՎՁԴ՝** ձախ փորոքի վերջնադիաստոլիկ չափ, **ՄՀ՝** միտրալ հետհոսք, **ՆՆՈՒՊ՝** նախասրտային նատրիուրետիկ պեպտիդ, **ՍԷԱ՝** սրտի էլեկտրական առանցք, **ՏՀ՝** տրիկուսպիդալ հետհոսք:

Ներկայացվեց/Получено/Received **19.07.2021**: Գրախոսվեց/Рецензировано/Accepted **22.08.2021**: Տպագրվեց/Опубликовано/Published **21.09.2021**:

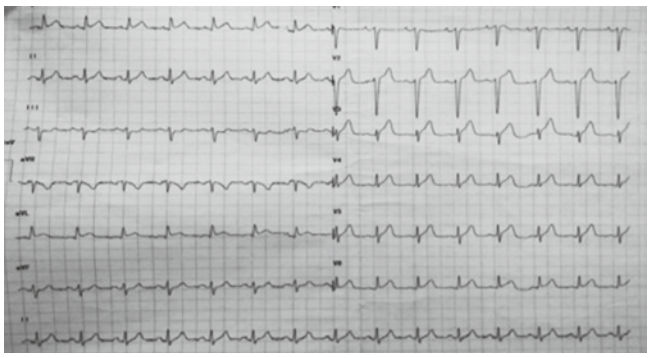

Նկ. 1. Հիվանդի էլեկտրասրտագիրն ընդունման պահին:

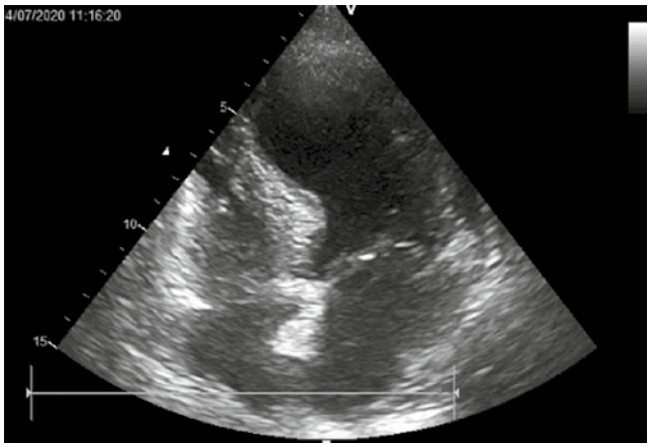

Նկ. 2. Հիվանդի էխոսրտագրության պատկերն ընդունման պահին

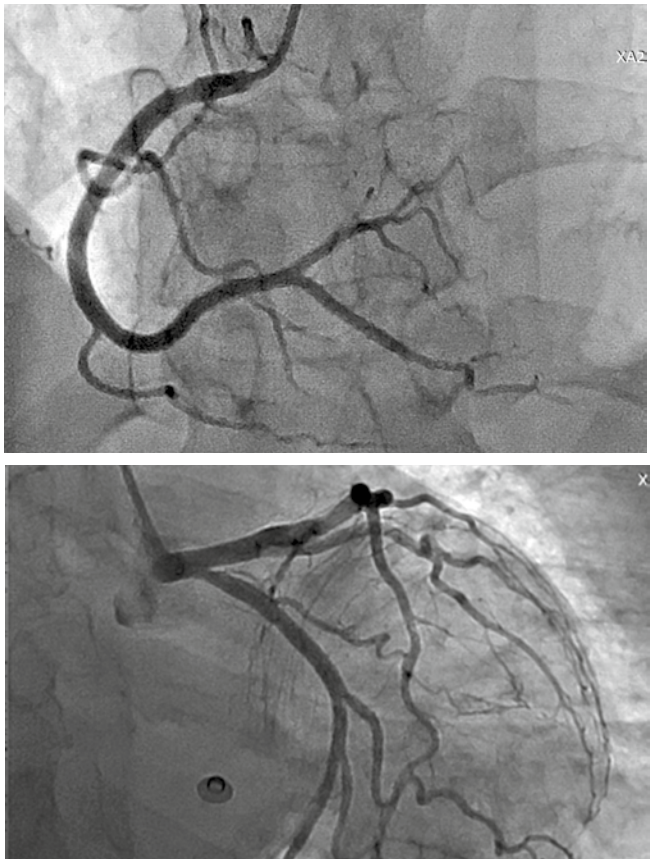

Նկ. 3. Հիվանդի կորոնարոգրաֆիկ պատկերն ընդունման պահին

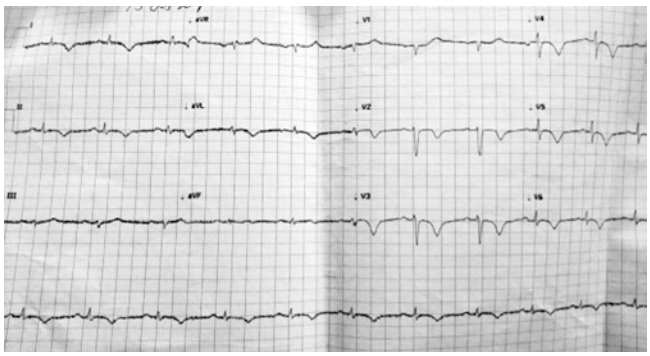

Նկ. 4. Հիվանդի էլեկտրասրտագիրն բուժման երրորդ օրը

Էլեկտրասրտագրություն (ԷՍԳ)՝ ընդունման պահին (13.07.20թ.). սինուսային ռիթմ 100զ/ր, սրտի էլեկտրական առանցքը (ՍԷԱ) ձախ թեքումով, ST էլևացիա I, aVL և V4-V6 արտածումներում, ST դեպրեսիա III և AVF արտածումներում (Նկ. 1):

Նույն օրը ԷխոՍԳ հետազոտությամբ հայտնաբերվել է ձախ փորոքի (ՁՓ) հիպերտրոֆիա և անհամաչափ դիլատացիա (գագաթի շրջանում 5,9 սմ) (Նկ. 2): ԷխոՍԳ մնացած տվյալները տես Աղյուսակ 1-ում:

Ախտորոշվել է ՁՓ-ի սրտամկանի ST էլևացիայով սուր ինֆարկտ ՍՍԱ-I (Killip), զարկերակային հիպերտենզիա II (ESC) բարձր ռիսկ: Բրոնխիալ ասթմա, ստորին վերջույթների փղախտ:

Անհետաձգելի կարգով իրականացվել է կորոնարոգրաֆիա՝ հեմոդինամիկ նշանակալի նեղացումներ չեն հայտնաբերվել (pRCA՝ 30% նեղացում, Նկ. 3): Պացիենտը տեղափոխվել է սրտաբանական բաժանմունքի ինտենսիվ թերապիայի բաժին (ԻԹԲ), որոշում է կայացվել շարունակել կոնսերվատիվ թերապիա:

Ընդունման օրը (13.07.20թ.) արյան մեջ տրոպոնին HS-ի կոնցենտրացիան կազմել է 374 պգ/մլ, որը 4 օրվա ընթացքում (17.07.20թ.) բարձրացել է մինչև 495 պգ/մլ: Նույն 4-րդ օրը նախասրտային նատրիուրետիկ պեպտիդի (ՆՆՈՒՊ) կոնցենտրացիան արյան շիճուկում կազմել է 6651 պգ/մլ: Նշանակվել է. ացետիլսալիցիլաթթու 75 մգ x1, ատորվաստատին 80մգ x1, բիսոպրոլոլ 2,5մգ x1, պերինդոպրիլ 2,5մգ x1, կապտոպրիլ 25մգ x1, սպիրոնոլակտոն 25մգ x1, ֆուրոսեմիդ 40մգ x1 և օմեպրազոլ 20մգ x1:

Երկու օր անց (15.07.20թ.) ԷՍԳ դինամիկայում դիտվել է սինուսային ռիթմ 65 զ/ր, ՍԷԱ ձախ թեքումով և -T ատամիկ I, II, aVL և V2-V6 արտածումներում (Նկ. 4):

Հոսպիտալացման ընթացքում նկատվել է պացիենտի հեմոդինամիկ ցուցանիշների նկատելի լավացում, ցավային սիմպտոմատիկան չի շարունակվել: Հոսպիտալացման 4-րդ օրը պացիեն-

տը դուրս է գրվել ստացիոնարից և անցել ամբուլատոր հսկողության: Ամբուլատոր թերապիա՝ ացետիլսալիցիլաթթու 75մգ x1, ատորվաստատին 80մգ x1, բիսոպրոլոլ 5մգ x1, պերինդոպրիլ 10մգ x1, սպիրոնոլակտոն 25մգ x1, տորասեմիդ 10մգ x1 և օմեպրազոլ 20մգ x1:

Դրվել է եզրափակիչ ախտորոշում. տակոցուբո կարդիոմիոպաթիա, կորոնար անոթների ոչ օբստրուկտիվ հիվանդություն, քրոնիկ սրտային անբավարարություն II-III ֆունկցիոնալ դաս (NYHA), զարկերակային հիպերտենզիա III (ESC) բարձր ռիսկ: Բրոնխիալ ասթմա, ստորին վերջույթների փղախտ:

Մեկ ամիս անց նկատվել է կլինիկական և էխոՍԳ ցուցանիշների բարելավում:

ԷխոՍԳ-ի դինամիկայում դիտվել է արտամղման ֆրակցիայի բարելավում (50-55%), ասիներգիայի օջախների բացակայություն, ՁՓ-ի վերջնադիաստոլիկ չափի նվազում (5,0 սմ), եռփեղկ փականի հետհոսքի նվազում (I°) և թոքային հիպերտենզիայի բացակայություն:

ԵԶՐԱԿԱՑՈՒԹՅՈՒՆ

Վերջին 2 տարվա ընթացքում «Շենգավիթ» ԲԿ սրտանոթային կենտրոնի ստացիոնար բաժանմունք ընդունված շուրջ 3000 պացիենտներից տվյալ կլինիկական դեպքն առաջինն է: Չնայած տակոցուբո կարդիոմիոպաթիան հազվադեպ հանդիպող պաթոլոգիա է, շատ կարևոր է հիվանդության ճիշտ ախտորոշումը և բուժումը՝ հնարավոր բարդությունների ճիշտ կանխարգելման և բուժման մարտավարություն ընտրելով: Տվյալ ախտորոշմամբ բոլոր պացիենտներին, նույնիսկ հեմոդինամիկ լրիվ կայունության և սուր սրտային անբավարարության բացակայության պայմաններում, խորհուրդ է տրվում առնվազն 48 ժամ հսկողություն ինտենսիվ թերապիայի բաժանմունքում:

ԳՐԱԿԱՆՈՒԹՅԱՆ ՑԱՆԿ

1. Pfister R., Erdmann E., Hoppe U.C. [The Takotsubo syndrome – a psychosomatic cardiac complication?] [in German] MMW Fortschr Med. 2007;149(1-2):41-43.
2. Maron B.J., Towbin J.A., Thiene G., et al. Contemporary definitions and classification of the cardiomyopathies: an American heart association scientific statement from the council on clinical cardiology, heart failure and transplantation committee; quality of care and outcomes research and functional genomics and translational biology interdisciplinary working groups; and council on epidemiology and prevention. Circulation. 2006;113(14):1807-1816.
3. Sealove B.A., Tiyyagura S., Fuster V.J. Takotsubo cardiomyopathy. Gen Intern Med. 2008;23(11):1904-1908.
4. Khallafi H., Chacko V., Varveralis N., Elmi F. «Broken heart syndrome»: catecholamine surge or aborted myocardial infarction? J Invasive Cardiol. 2008;20(1):E9-E13.

Кардиомиопатия такоцубо у пожилой женщины: описание клинического случая

Аствацатрян Т.Р.,[1,2] Саргсян С. Г.,[2] Оганнисян Т. Г.,[3] Калантарян В.А.,[1,2] Устян Г. Г.[1]

[1]Кафедра кардиологии Национального института здравоохранения, МЗ, Ереван, Армения

[2]Отделение неотложной кардиологии МЦ Шенгавит, Ереван, Армения

[3]Университетская больница Микаэлян, отделение терапии, кафедра пропедевтики внутренних болезней Ереванского государственного медицинского университета, Ереван, Армения

АБСТРАКТ

Кардиомиопатия такоцубо является редко встречающимся неишемическим заболеванием (1-2% общей популяции), которое встречается среди женщин среднего возраста. Синдром характеризуется резким снижением сократимости левого желудочка из-за стрессовых факторов, повышением сердечных маркеров и часто приводит к развитию острой сердечной недостаточности, опасных для жизни аритмий, также не исключается разрыв миокарда. Эхокардиографическая картина характеризуется акинезом/дискинезом апикальных сегментов и гиперкинезом базальных сегментов. В данной статье описывается случай развития кардиомиопатии такоцубо у 68-летней женщины, вероятной причиной чего стал продолжительный стресс, вызванный пандемией COVID-19. На фоне оптимальной терапии наблюдалось полное восстановление сократительной функции левого желудочка.

Ключевые слова: *кардиомиопатия такоцубо, электрокардиография, эхокардиография, коронарография, COVID-19*

Takotsubo cardiomyopathy in an elderly woman: a case report

Astvatsatryan T. R.,[1,2] Sargsyan S. G.,[2] Hovhannisyan T. G.,[3] Kalantaryan V.A.,[1,2] Ustyan G. H.[1]
[1]Department of Cardiology, National Institute of Health, Yerevan, Armenia
[2]Department of Emergency Cardiology, Shengavit MC, Yerevan, Armenia
[3]Mikaelyan University Hospital, Department of Internal Medicine, Department of Propaedeutics of Internal Diseases, Yerevan State Medical University, Yerevan, Armenia.

ABSTRACT

Takotsubo cardiomyopathy is a rare non-ischemic disease (1-2% of the general population), which is seen among middle-aged women. The syndrome is characterized by an abrupt decrease of left ventricular contractility due to stressful factors, an increase in cardiac markers, and frequently leads to the development of acute heart failure, life-threatening cardiac arrhythmias, while myocardial rupture is also an option. The echocardiographic pattern is characterized by akinesis/dyskinesis of apical segments and hyperkinesis of basal segments. In this article we describe a 68-year-old woman with takotsubo cardiomyopathy, which was a probable consequence of long-lasting stress due to the COVID-19 pandemic. Following appropriate treatment, we observed a complete recovery of left ventricular contractility.

Keywords: *takotsubo cardiomyopathy, electrocardiography, echocardiography, coronarography, COVID-19*